四川大学学报（医学版）
J Sichuan Univ（Med Sci Edi） 2018，49(2)：239－242

低浓度对比剂结合双低剂量在CT肺动脉血管成像中的临床应用*

李　磊，赵　飞，蒲钰镁，张　凯，蒲　进，李玉明，彭婉琳，张金戈，夏春潮，李真林△
四川大学华西医院 放射科（成都 610041）

【摘要】 **目的** 探讨低浓度对比剂结合双低剂量在CT肺动脉血管成像(CTPA)中的应用价值。**方法** 连续纳入临床怀疑肺动脉栓塞行CTPA检查患者60例，随机分为2组，每组30例，其中试验组采用80 kV，碘克沙醇(320 mg/mL)15 mL；对照组采用120 kV，碘必乐(370 mg/mL)50 mL。测量肺动脉干及左、右肺动脉和各叶动脉CT值(取平均值)，同时对原始数据进行最大密度投影(MIP)、曲面重建(CPR)和容积再现(VR)重建，由两名高年资放射科医师采用双盲法对图像整体质量和上腔静脉污染进行评分评价。**结果** 所有患者均成功完成CTPA成像，且图像整体质量均满足临床诊断需求，差异无统计学意义($P>0.05$)；实验组静脉污染评分优于对照组，差异有统计学意义($P<0.01$)。实验组的CT值〔(423.2±89.4) HU〕与对照组CT值〔(465.7±85.6) HU〕差异无统计学意义($P>0.05$)。实验组肺动脉信噪比(SNR)、对比噪声比(CNR)均低于对照组，差异有统计学意义(P均<0.01)。实验组辐射剂量容积CT剂量指数(CTDIvol)、剂量长度乘积(DLP)和体型特异性剂量估量值(SSDE)均比对照组低，差异有统计学意义(P均<0.01)。**结论** 低浓度对比剂结合双低剂量CTPA成像可获得满足临床诊断的图像，减轻了静脉污染，降低了碘对比剂用量及患者的辐射剂量，具有良好的临床应用价值。

【关键词】 肺栓塞　对比剂　血管造影术　X线计算机　体层摄影术

Application of Low Concentration Contrast Agent Combined Double Low Dose in CT Pulmonary Angiography for Pulmonary Embolism

LI Lei, *ZHAO Fei*, *PU Yu-mei*, *ZHANG Kai*, *PU Jin*, *LI Yu-ming*, *PENG Wan-lin*, *ZHANG Jin-ge*, *XIA Chun-chao*, *LI Zhen-lin*△. *Department of Radiology*, *West China Hospital*, *Sichuan University*, Chengdu 610041, China
△ Corresponding author, E-mail: lzlcd01@126.com

【**Abstract**】 **Objective** To investigate the feasibility of low concentration contrast agent combined double low dose in CT pulmonary angiography. **Methods** 60 patients with clinically suspected pulmonary embolism examed by CT pulmonary angiography (CTPA) were divided into two groups (experimental group: $n=30$, 80 kV, 15 mL, 320 mg I/mL; control group: $n=30$, 120 kV, 50 mL, 370 mg I/mL). The average CT value of main right and left pulmonary arteries, lobar arteries was calculated. Imaging post processing techniques included curved plannar reconstruction (CPR), volume rendering (VR) and maximal intensity projection (MIP). The artifact of the remaining contract in the superior vena cava and overall quality of the image were observed and analyzed by two senior doctors who were double blinded. **Results** All patients in two groups completed CTPA successfully. The image qualities of two groupssatisfy clinical diagnostic requirements and no difference of the image qualities was observed between two groups ($P>0.05$). The evaluation of venous pollution in experimental group was better than that of control group ($P<0.01$). No difference of CT values were observed between two groups〔experimental group (423.2±89.4) HU, control group (465.7±85.6) HU〕($P>0.05$). The SNR and CNR in experimental group were lower than those in control group ($P<0.01$ both). The CT dose index volume (CTDIvol), dose-length product (DLP) and size-specific dose estimates (SSDE) in experimental group were significantly lower than those incontrol group ($P<0.01$ all). **Conclusion** The low concentration contrast agent combined double low dose in CT pulmonary angiography satisfies clinical diagnostic requirements. It has good clinical value for it could reduce venous pollution, iodine contrast agent and radiation exposure.

【**Key words**】 Pulmonary embolism　Contrast media　Angiography　X-ray computed Tomography

---

* 四川省科技厅重点研发项目(No. 2017SZ0016)资助

△ 通信作者，E-mail：lzlcd01@126.com

肺栓塞(pulmonary embolism,PE)是临床胸痛的常见原因之一,致死率高,发病率在心血管疾病中仅次于冠心病和高血压病。随着 CT 技术的不断发展,CT 肺动脉血管成像(CTPA)已成为诊断 PE 的首选方法[1]。目前常规应用的 CTPA 采用 120～140 kV 及 60～100 mL 高浓度碘对比剂。但大范围的 CTPA 检查需要大量的对比剂来维持血管内的对比剂浓度。有关对比剂肾病的研究报道表明,对比剂用量越大,对比剂肾病发生概率越高[2]。此方法辐射剂量较大,使用碘负荷多,不利于患者健康[3]。如何在确保诊断的基础上减少辐射剂量和对比剂总量具有重要的临床意义[4-6]。本研究使用西门子第二代双源 CT 大螺距 Flash 模式,探讨低管电压结合低对比剂剂量、低浓度对比剂在 CTPA 成像中的可行性及临床应用价值。

1 对象和方法

1.1 对象

收集本院 2016 年 9～11 月临床怀疑 PE 需行 CTPA 检查的门诊或住院患者 60 例,随机分为试验组和对照组,每组各 30 例。试验组男性 19 例、女性 11 例;对照组男性 17 例、女性 13 例。试验组平均年龄(50.8±11.6)岁,对照组平均年龄(56.6±15.1)岁。试验组体质量指数(BMI)为(23.0±2.7) kg/m^2;对照组为(22.8±2.7) kg/m^2。2 组间患者性别、年龄和 BMI 差异均无统计学意义($P>0.05$)。所有患者均无碘对比剂过敏史,并排除心功能、肾功能不全及 BMI≥28 kg/m^2(肥胖)的患者。检查前去除胸部金属异物,并签署碘对比剂使用知情同意书。

1.2 检查方法

采用德国 Siemens SOMATOM Definition Flash CT 成像仪,患者脚先进仰卧位,双臂上举抱头,扫描过程中患者自由呼吸,采用双源大螺距 Flash 扫描模式,扫描范围从肺尖到肺底。先行胸部平扫,观察肺动脉主干位置,然后行 CTPA 扫描,采用阈值自动触发技术,感兴趣区置于肺动脉干,阈值为试验组 20 HU,对照组 100 HU。扫描参数:试验组,管电压 80 kV、管电流采用 CARE Dose4D 自动调节技术,参考剂量设为 210 mAs,准直器128×0.6 mm,层厚 0.75 mm,间距 0.75 mm,螺距 3.0,球管转速 0.28 s,对比剂采用碘克沙醇(含碘 320 mg/mL);对照组,管电压 120 kV,其余与试验组相同,对比剂采用碘必乐(含碘 370 mg/mL)。注射方案:试验组,注射10 mL混合液(20%对比剂+80%生理盐水),速率 3.5 mL/s,随后注射 13 mL 对比剂,速率 4 mL/s,对比剂注射完成后注射 40 mL生理盐水,速率 5 mL/s;对照组,注射 50 mL 对比剂,速率 5 mL/s,随后以相同速率注射 40 mL 生理盐水。

1.3 图像评价

所有原始数据传输至 Philips EBW 4.5 图像后处理站,利用血管分析处理软件(AVA)进行最大密度投影(MIP)、曲面重建(CPR)和容积再现(VR)等后处理。由两名高年资放射科医师采用双盲法对图像质量进行评分。具体评分标准[7]:清晰显示第 6 级肺动脉分支,5 分;清晰显示第 5 级肺动脉分支,4 分;清晰显示第 4 级(亚段)肺动脉分支,3 分;清晰显示第 3 级(段)肺动脉分支,2 分;显示叶动脉、左右肺动脉干及肺动脉主干,1 分;3 分及以上为合格。腔静脉周围条纹伪影评分:无伪影,0 分;有伪影但不影响诊断(局限在上腔静脉周围),1 分;有伪影影响诊断(放射至右上叶肺动脉),2 分。评分不一致时,共同协商达成一致。当肺动脉主干及(或)分支内可见等密度充盈缺损时认为有 PE。

由两名高年资放射科医师分别测量肺动脉干,左、右肺动脉和各叶肺动脉 CT 值,计算其平均 CT 值。测量脊柱旁肌的 CT 值和标准差(作为背景噪声)。计算肺动脉信噪比(SNR)和对比噪声比(CNR)。SNR 为肺动脉平均 CT 值/背景噪声,CNR 为(肺动脉平均 CT 值－脊柱旁肌 CT 值)/背景噪声。辐射剂量:CT 机自动测定扫描的容积 CT 剂量指数(CTDIvol)、剂量长度乘积(DLP)和由 Radimetrics 软件测定体型特异性剂量估量值(SSDE)。本研究仅统计 CTPA 扫描序列的辐射剂量,不包括其余序列的辐射剂量。

1.4 统计学方法

两组间图像质量评分、腔静脉污染评分采用秩和检验;肺动脉平均 CT 值、背景噪声值、SNR、CNR、CTDIvol、DLP 和 SSDE 行独立样本 t 检验;PE 检出率的差异行 χ^2 检验,2 名医师图像质量评分一致性分析采用 kappa 检验。$P<0.05$ 为差异有统计学意义。

2 结果

2.1 图像质量主观评价结果

所有 60 例患者均成功完成 CTPA 成像,均能清晰显示 4～6 级肺动脉分支。试验组和对照组的

图像质量均满足临床诊断要求(图 1、图 2)。两组间图像质量评分差异无统计学意义，且两名医师间评分具有良好的一致性(试验组 kappa＝0.768，对照组 kappa＝0.783)；试验组腔静脉污染评分优于对照组，差异有统计学意义($P<0.01$，表 1)。试验组检出 PE 患者 9 例，对照组 10 例，PE 检出率两组间差异无统计学意义($\chi^2=0.077$，$P>0.05$)。

2.2　图像质量客观评价结果

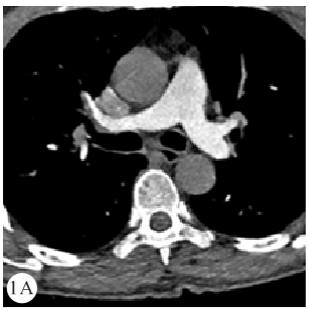

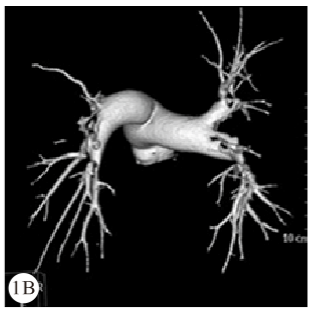

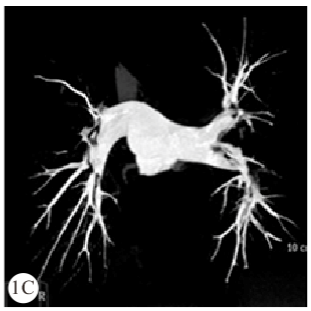

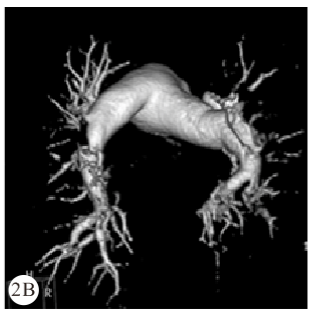

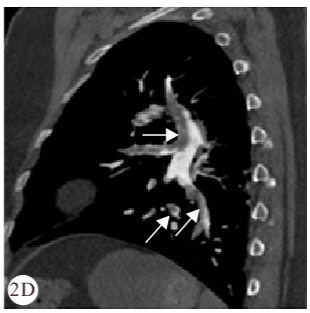

图 1　实验组肺栓塞患者肺动脉图像　　**图 2　对照组肺栓塞患者肺动脉图像**

Fig 1　Massive pulmonary embolism in experimental group　　**Fig 2　Massive pulmonary embolism in control group**

1A: There was no contrast agent in the superior vena cava; 1B, 1C: VR images (1B) and three-dimensional MIP images (1C) clearly showed pulmonary artery in the right and left branches, the pulmonary vien showed not clear. There were some Filling-defect in the right and left pulmonary arterial branches; 1D: MPR images showed a large area low density embolus in the left pulmonary arterial branch (white arrow); 2A: There were a large number of radial artifact around superior vena cava (white arrow); 2B, 2C: VR images (2B) and three-dimensional MIP images (2C) clearly showed pulmonary artery in the right and left branches, the pulmonary vien showed moderate enhancement. There were some Filling-defect in the right and left pulmonary arterial branches. The superior vena cava showed severe enhancement (white arrow); 2D: MPR images showed many large area low density embolus in the left pulmonary arterial branch (white arrow)

表 1　两组图像质量评分及静脉污染评分比较/例数，$n=30$

Table 1　Evaluation of image qualities and venous pollution in two groups/case, $n=30$

Group	Evaluation of image qualities/score					Evaluation of venous pollution/score		
	1	2	3	4	5	0	1	2
Experimental	0	0	2	21	6	8	21	1
Control	0	0	1	19	10	0	9	11
Z			−1.412				−6.385	
P			>0.05				<0.01	

试验组肺动脉平均 CT 值与对照组差异无统计学意义；试验组噪声高于对照组，SNR、CNR 低于对照组，差异有统计学意义($P<0.01$，表 2)。

2.3　辐射剂量和碘注射量

试验组 CTDIvol、DLP 和 SSDE 低于对照组，较对照组分别降低了 76.92%、76.68%和 76.36%，差异有统计学意义($P<0.01$，表 3)。试验组碘注射量为 4.8 g，较对照组(18.5 g)降低了 74.05%。

表 2　两组图像质量客观评价比较($n=30$)

Table 2　Objective evaluation of image qualities in two groups ($n=30$)

Index	Experimental group	Control group	P
CT value/HU	423.2±89.4	465.7±85.6	>0.05
Background noise/HU	11.8±1.5	7.1±1.5	<0.01
SNR	36.4±9.1	68.9±19.1	<0.01
CNR	30.5±8.4	61.2±17.7	<0.01

表 3　两组辐射剂量比较($n=30$)

Table 3　Radiation dose in two groups ($n=30$)

Group	CTDIvol/mGy	DLP/mGy·cm	SSDE/mSv
Experimental	1.8±0.1	62.2±6.1	2.6±0.2
Control	7.8±0.5	266.8±21.7	11.0±0.6
t	68.788	49.637	77.6
P	<0.01	<0.01	<0.01

3　讨论

CTPA 扫描增强延迟时间的确定非常重要。目

前所用的方法主要有两种:小剂量团注测试和智能跟踪技术触发。小剂量团注测试有一组小剂量对比剂用于时间-密度曲线的测定,对比剂剂量偏小会使测得的时间-密度曲线不准确,剂量偏大会加大患者的对比剂使用总量和对比剂肾病的发生率。常规智能跟踪技术自动触发到扫描有一定的延迟时间,应用此技术所获得的 CTPA 图像大部分肺静脉明显显影,会影响图像的观察和重建。本研究中先用一组 10 mL(20%对比剂+80%生理盐水)混合液和低触发阈值(20 HU)以确定触发时间,增强扫描时肺静脉内充量此组混合液和血液,可获得相对比较纯的肺动脉图像(即仅肺动脉显影,无肺静脉显影或肺静脉轻度显影)。

大螺距 Flash 模式为双源 CT 特有的扫描模式,双球管、双探测器的同时使用大大缩短了扫描时间,而极短的扫描时间为低剂量对比剂 CTPA 检查提供了可能,一般体形患者的肺部扫描时间小于 1 s,且患者不需屏气,可减轻 PE 患者屏气困难所产生的呼吸运动伪影。本研究中实验组 13 mL 对比剂(注射速率 4 mL/s)用于肺动脉增强完全可满足肺动脉增强需求。试验组平均 CT 值和图像质量评价与对照组间差异无统计学意义。

本研究显示,试验组上腔静脉污染评价优于对照组。CTPA 检查中发现,阈值触发一般在注射对比剂后 7~10 s,少数患者为 5 s。加上延迟扫描时间(4 s),试验组应用 15 mL 对比剂,CTPA 扫描时,对比剂和生理盐水基本注射完毕,大部分患者上腔静脉内对比剂浓度相对较低,不产生硬化伪影或伪影较轻。而对照组应用对比剂剂量为 50 mL,注射时间较长,当 CTPA 扫描时,大量对比剂仍停留在锁骨下静脉和上腔静脉,产生严重的上腔静脉周围条纹伪影。试验组对比剂剂量为 15 mL、碘摄入量 4.8 g,低于部分文献[4-6]所报道的使用量。

降低 CT 扫描剂量可通过降低电压和降低电流实现[8]。理论上,在保持其他条件不变的情况下,辐射剂量与电压(kV)的平方呈正比,降低管电压可有效降低辐射剂量。本研究中实验组(80 kV)所接受的辐射剂量仅为对照组(120 kV)的 25%。降低管电压时碘对比剂 CT 值会增加,有文献[9]报道:当管电压由 120 kV 降为 100 kV 时,浓度不变的碘对比剂 CT 值可增加 31.0%~32.5%。因此降低管电压可弥补低浓度对比剂造成的肺动脉 CT 值偏低的缺陷。本研究中试验组平均 CT 值和对照组平均 CT 值间差异无统计学意义。降低电压会使图像噪声增加,试验组噪声高于对照组($P<0.01$),因此试验组 SNR 和 CNR 低于对照组($P<0.01$)。图像噪声的增加对软组织的观察影响较大,但对肺动脉成像的影响较小。因此两组图像的图像质量评分差异无统计学意义,均能满足临床诊断需求。

综上所述,双源 CT 肺动脉血管造影检查应用低管电压(80 kV)结合低剂量(15 mL)、低浓度(320 mg/mL)对比剂采用双源大螺距 Flash 模式能在满足临床诊断需求的基础上降低辐射剂量和对比剂剂量,减少患者所接受的辐射剂量,降低对比剂过敏及对比剂肾病的发病率,具有良好的可行性及临床应用价值。

参 考 文 献

[1] 中华医学会放射学分会心胸学组. 急性肺血栓栓塞放射学检查技术方案与诊断共识. 中华放射学杂志, 2012, 46(12): 1066-1070.

[2] AJAMI G, DERAKHSHAN A, AMOOZGAR H, *et al*. Risk of nephropathy after consumption of nonioniccontrast media by children undergoing cardiac angiography: a prospective study. Pediatr Cardiol, 2010, 31(5): 668-673.

[3] ZAMBONI GA, GUARIGLIA S, BONFANTE A, *et al*. Low voltage CTPA for patients with suspected pulmonary embolism. Eur J Radiol, 2012, 81(4): e580-e584[2017-03-22]. http://ac. els-cdn. com/S0720048X 11005924/1-s2. 0-S0720048X11005924-main. pdf? _tid = 128c28c0-8edd-11e7-9f83-00000aacb35d&acdnat = 1504246761 _ 81b609329d49a07b431b6ff3a1816a8f. doi:10.1016/j. ejrad. 2011. 06. 051.

[4] 胡学梅, 马丽娅, 张进华, 等. 低剂量、等渗低浓度对比剂 CT 肺动脉血管成像技术在诊断肺动脉栓塞中的应用研究. 中华放射学杂志, 2014, 48(10): 811-815.

[5] 陶 黎, 刘 传, 黄 扬, 等. 低剂量对比剂联合生理盐水在宝石 CT 肺动脉血管成像中的应用. 放射学实践, 2014(11): 1330-1333.

[6] 何 霖, 万正国, 尹 喜, 等. 低浓度低剂量对比剂宝石能谱 CT 肺动脉成像的初步研究. 放射学实践, 2016, 31(1): 59-63.

[7] 王于臻, 相法伟, 刘桂芳, 等. 螺旋 CT 肺动脉成像低剂量高浓度碘普罗胺对比剂的应用研究. 中国现代药物应用, 2008, 2(24): 38-39.

[8] MAYO J, THAKUR Y. Pulmonary CT angiography as first-line imaging for PE: imagequality and radiation dose considerations. AJR Am J Roentgenol, 2013, 200(3): 522-528.

[9] 邱晓明, 王 珍, 肖友梅, 等. 低浓度碘对比剂联合低剂量 MSCT 扫描技术在肝脏血管成像中的临床应用研究. 临床放射学杂志, 2013, 32(12): 1780-1784.

(2017-10-09 收稿, 2018-01-21 修回)

编辑 吕 熙